

Submandibuler Sialolipom

Sialolipoma of the Submandibular Gland

¹Sıddıka Fındık, ²Mehmet Akif Eryılmaz, ¹Hasan Esen, ¹Gülşah Şafak Örkan, ³Abitter Yücel

¹Necmettin Erbakan Üniversitesi, Meram Tıp Fakültesi, Patoloji Anabilim Dalı, Konya
²Necmettin Erbakan Üniversitesi, Meram Tıp Fakültesi, Kulak Burun Boğaz Anabilim Dalı, Konya
³Horasan Devlet Hastanesi, Kulak Burun Boğaz Bölümü, Erzurum

Özet

Sialolipom; intraoral yerleşimli lipom varyantı olarak tanımlanan, nadir görülen benign bir tümördür. Tümör, etrafı ince kapsüllü, matür adipozit ve normal tükrük bezi dokusundan oluşmaktadır. Bu çalışmada, 55 yaşında, bayan bir hastada submandibuler gland yerleşimli sialolipom olgusu sunuldu.

Anahtar kelimeler: Sialolipom, submandibuler gland, benign

Abstract

Sialolipom is a rare benign tumor, defined as the variant of intraoral lipoma. Tumor is completely surrounded by thin fibrous capsule and consisted of mature adipocytes and normal salivary gland tissue. In here, we present a 55 years old female patient with submandibular gland located sialolipoma.

Key words: Sialolipoma, submandibular gland, benign

GİRİŞ

Sialolipom, intraoral lipomun nadir histolojik varyantı olup, normal tükrük bezi dokusu arasında matür adipöz dokunun iyi sınırlı proliferasyonudur (1). İngiliz literatüründe; 34 oral sialolipom olgusu mevcut olup, 15'i minör tükrük bezi yerleşimlidir (2,3). Yetişkinlerde tükrük bezi tümörlerinin yaklaşık %0.3'ünü oluştururlar (1). Çoğunlukla parotis gland yerleşimlidirler (4). Olguların yaklaşık %90'ı adult dönemde ortaya çıkar, fakat infantlarda bildirilmiş olgular da mevcuttur (5,6). Bu lezyonlar; hastanın yaşı, erkek predominansı, semptomsuz yavaş büyüyen kitle gibi klinik özellikleri ile konvansiyonel lipomlarla benzerlik gösterir (1). Ortalama görülme yaşı ise 51'dir (4).

Mikroskobik olarak tümörler, iyi sınırlı ve ince fibröz kapsüllüdürler (7). Nagao ve ark. göre tümör; matür adipöz doku ile çevrili epitelyal tükrük bezi adalarından oluşmaktadır (1). Epitelyal adalar; tükrük bezi parankiminin atipi göstermeyen uniform duktal asiner ünitinden oluşmaktadır. Adipöz doku; minör tükrük bezlerinde tümörün %50'i, major tükrük bezlerinde %90'ına varan oranlarda bulunabilir (1). Olguların çoğunluğu konservatif cerrahi eksizyon ile tedavi edilirler. Daha önceki çalışmalarda lokal rekürrens yada malign transformasyon bildirilmemiştir (2,4,8).

OLGU

Elli beş yaşında bayan hasta, 5 yıldır boyun sol tarafında, submandibuler bölgede yavaş büyüyen ağrısız şişlik nedeni ile Necmettin Erbakan Üniversitesi Meram Tıp Fakültesi Kulak Burun Boğaz Kliniği'ne başvurdu. Fizik muayenede sol alt çenede yaklaşık 5 cm çapında iyi sınırlı, yumuşak ve mobil kitle tespit edildi. Tümör total olarak eksize edilerek, minör tükrük bezi tümörü ön tanısı ile patoloji bölümüne gönderildi. Materyalin makroskobik incelemesinde; 45x30x25 mm ölçülerinde, üzerinde ince kapsül bulunan tümoral dokuda kesit yüzeyi sarı renkli olup yer yer küçük kirli beyaz renkli alanlar içermekte idi. Hazırlanan kesitlerin mikroskobik incelemesinde etrafı ince fibröz

kapsülle örtülü, matür adipozit ve normal tükrük bezi dokusundan oluşan tümöral yapı görüldü (Şekil 1). Adipöz doku, tümöral dokunun yaklaşık %60 ını oluşturmakta idi. Mitoz yada atipi tespit edilmedi. Bazı duktus epitelleri onkositik metaplazi göstermekteydi (Şekil 2). Ayrıca yer yer periduktal fibrozis, duktal ektazi ve hafif derecede mononükleer iltihabi hücre infiltrasyonu görüldü. Bu bulgular eşliğinde olguya sialolipom tanısı konuldu.

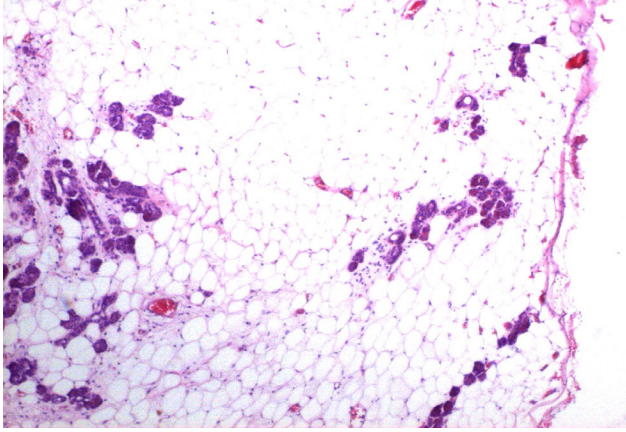
TARTIŞMA

Sialolipom, tükrük bezinde görülen nadir bir tümördür. Ortalama 51 yaş civarında görülürler (4). En sık parotis glandında yerleşirler. Submandibuler yerleşimli sialolipomlar oldukça nadirdir. İngiliz literatüründe yetişkinlerde submandibuler yerleşimli 3 olgu bildirilmiştir (9,10). Erkeklerde kadınlara oranla daha sık olarak görülürler (1).

Klinik olarak genellikle yavaş büyüyen, yumuşak, mobil ve ağrısız kitle semptomları ile ortaya çıkarlar. Tümör; histolojik olarak neoplastik matür adipozit ve nonneoplastik tükrük bezi dokusundan oluşur (1). Bu olguda da tümöral oluşum; matür adipozitler arasında nonneoplastik tükrük bezi parankimal dokusundan oluşmaktaydı.

Histolojik olarak ayırıcı tanıda lipom, tükrük bezi lipomatozisi ve lipoadenoma akla gelmelidir (11). Lipomlar, etrafı kapsüllü matür adipozitlerden oluşan tümörlerdir, atrofik nonneoplastik glandüler yapılar içerebilir ancak bu yapılar tümör içerisinde dağınık görünümünden ziyade tümör periferinde lokalize ve çok az orandadır (12). Lipomatozisler; matür adipozit proliferasyonundan oluşan lezyonlar olup lipomların bir varyantıdır. Bu lezyonlar iyi sınırlı değildirler ve fibröz kapsülleri yoktur (1,7). Lipoadenomlarda hem adipöz doku hem de asini ve duktuslar neoplastiktir (13). Bu olguda, tümörde atrofik nonneoplastik glandüler yapıların bulunmaması ve glandüler yapıların tümörün her tarafında dağınık olarak yerleşmesi nedeni ile lipom tanısı, fibröz kapsül varlığı nedeni ile de lipomatozis tanısı ekarte edildi. Lipoadenom tanısı ise neoplastik glandüler yapıların bulunmaması ile ekarte edildi. Bir başka

Şekil 1. Etrafında ince fibröz kapsül bulunan matür adipozit ve nonneoplastik tükrük bezi dokusundan oluşan tümöral yapı (Hematoksilen&Eozin x40).



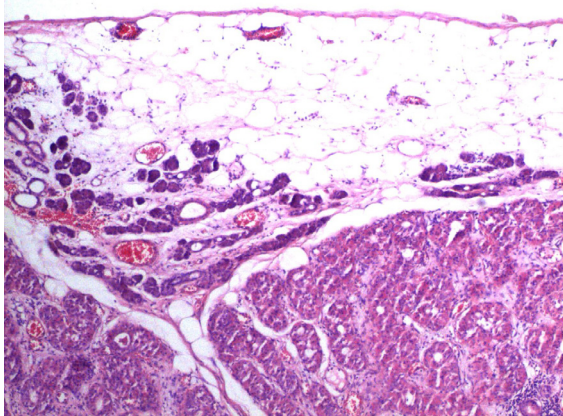
ayırıcı tanı da lipometaplazi gösteren pleomorfik adenom ile yapılmalıdır (6). Sialolipomda tüm tükrük bezi dokuları nonneoplastik olup olgumuzda pleomorfik adenoma dair bulgu görülmedi.

Sialolipomda selüler ve yapısal komponentler normal tükrük bezi dokusuna benzerdir. Glandüler komponentte duktal ektazi, onkositik metaplazi ve sebasöz diferansiyasyon bulunabilir (14). Bu olguda da gland epitellerinde yaygın onkositik metaplazi görüldü. Ayrıca fokal alanlarda periduktal fibrozis, duktal ektazi ve hafif derecede mononükleer iltihabi hücre infiltrasyonu görüldü. Olguda, sebasöz diferansiyasyon tespit edilmedi.

Nagao ve ark.; parotis gland yerleşimli 5 olguda adipöz doku oranını yaklaşık %90, damak yerleşimli 2 olguda ise %50 olarak bildirmişlerdir (1). Sunulan bu olguda ise tümör içerisindeki yağ oranı yaklaşık %60, parankim oranı ise yaklaşık %40 idi.

Sialolipomlarda tedavi total cerrahi eksizyon olup, rekürrens yada malign transformasyon bildirilmemiştir (2,4,8). Olgumuz da cerrahi eksizyon ile tedavi edildi ve yaklaşık 14 aylık takipleri sonucunda rekürrens bulgusu tespit edilmedi.

Şekil 2. Nonneoplastik tükrük bezi dokusunda onkositik metaplazi alanları (Hematoksilen&Eozin x40).



Sonuç olarak sialolipomlar nadir görülen tükrük bezi tümörlerinden olup, tükrük bezi tümörü ön tanısı ile gönderilen olgularda ayırıcı tanıda akılda tutulmalıdır.

KAYNAKLAR

1. Dixit S, Singhal S, Baboo H, et al. Leiomyosarcoma of the ovary. J Postgrad Med 1993;39:151-3.
2. Bouie SM, Cracchiolo B, Heller D. Epithelioid leiomyosarcoma of the ovary. Gynecol Oncol 2005;97:697-9.
3. Lerwill MF, Sung R, Oliva E, Prat J, Young RH. Smooth muscle tumors of the ovary: a clinicopathologic study of 54 cases emphasizing prognostic criteria, histologic variants, and differential diagnosis. Am J Surg Pathol 2004;28:1436-51.
4. Kurian RR, Preethi J, Remadevi AV. Leiomyosarcoma of ovary - a case report. Indian J Pathol Microbiol 2005;48:19-20.
5. Piura B, Rabinovich A, Yanai-Inbar I, Glezerman M. Primary sarcoma of the ovary: report of five cases and review of the literature. Eur J Gynaecol Oncol 1998;19:257-61.
6. O'Sullivan SG, Das Narla L, Ferraro E. Primary ovarian leiomyosarcoma in an adolescent. Following radiation for medulloblastoma. Pediatr Radiol 1998;28:468-70.
7. Monk B, Nieberg R, Berek J. Primary leiomyosarcoma of the ovary in a perimenarchal female. Gynecol Oncol 1993;48:389-93.
8. Nicotina PA, Antico F, Caruso C, Triolo O. Primary ovarian leiomyosarcoma. Proliferation rate and survival. Eur J Gynaecol Oncol 2004;25:515-6.
9. Dai Y, Shen K, Lang JH, et al. Primary sarcoma of the ovary: clinicopathological characteristics, prognostic factors and evaluation of therapy. Chin Med J (Engl) 2011;124:1316-21.
10. Murakami M, Uehara H, Nishimura M, Iwasa T, Ikawa H. A huge ovarian smooth muscle tumor: a case report. J Med Invest 2010;57:158-62.