

Torsiyone Meckel Divertikülüne Bağlı İleus

Intestinal Obstruction due to Torsioned Meckel's Diverticulum

Tuğrul Çakır, Arif Aslaner, Erdem Can Yardımcı, Burhan Mayir, Umut Rıza Gündüz

Antalya Eğitim ve Araştırma Hastanesi, Genel Cerrahi Kliniği, Antalya

Özet

Yetişkinlerde Meckel divertikülü mekanik bağırsak tıkanıklığının nadir bir nedenidir. Non spesifik semptom ve preoperatif tanı yetersizliği sebebiyle cerrahlar bu nadir durumu akıllarında bulundurmamalıdır. Yirmi sekiz yaşındaki erkek hasta acil servisimize yaklaşık 8 saat önce başlayan karın ağrısı, bulantı ve kusma şikayetleri ile başvurdu. Hastaya akut ince bağırsak tıkanıklığı tanısı konuldu ve acil cerrahiye alındı. Operasyonda ileoçekal valfin 60 cm proksimalinde ileumu torsiyone etmiş bir Meckel divertikülü ve proksimalindeki ince barsakta distansiyon izlendi. Torsiyone olmuş ileum detorsiyone edildi ve Meckel divertikülüne rezeksiyon uygulandı. Hasta Postoperatif 3. Günde taburcu edildi. Spesimenin histopatolojisi 3x2x1cm boyutlarında Meckel divertikülü olarak raporlandı.

Anahtar kelimeler: İleus, Meckel divertikülü, torsiyon

Abstract

Meckel's diverticulum is a rare cause of mechanical intestinal obstruction in adults. Due to non-specific symptoms and preoperative diagnosis of this rare condition, surgeons should keep in mind. A 28-year-old male patient was admitted to our emergency department with abdominal pain, nausea and vomiting for about 8 hours before onset. The patient was diagnosed as acute small bowel obstruction and underwent emergency surgery. At operation a torsioned ileum due to Meckel's diverticulum 60 cm proximal to ileocecal valve and small bowel distention proximal to this site was seen. Ileum was detorsioned and Meckel's diverticulum resection was performed. The patient was discharged on postoperative day 3. Histopathologic specimen were reported as Meckel's diverticulum in 3x2x1cm size.

Key words: Intestinal obstruction, Meckel's Diverticulum; torsion

GİRİŞ

Meckel divertikülü nüfusun %1-2'sinde, gastrointestinal sistemin en sık görülen doğumsal anomalisidir. Genellikle asemptomatiktir ve komplike olduğunda belirginleşir. Meckel divertikülüne bağlı bağırsak tıkanıklığı yetişkinlerde en yaygın, çocuklarda ise ikinci sıklıkta görülür. Bazen, Meckel divertikülünün invajinasyonu, iskemi ve enfarktüsü neden olur. Barsak tıkanıklığı ile başvuran tüm olguların %4'ünde neden Meckel divertikülüdür. Meckel divertikülü ilk olarak 1650 yılında Fabricus Haldanus (1) tarafından tarif edilmiş ve 1671 yılında Levator (2) ve 1730 yılında Ruysch (3) tarafından bildirilmiştir. Bu çalışmada nadir bir durum olan Meckel divertikülünün torsiyonu nedeniyle ince bağırsak tıkanmasına yol açmış ve tedavi edilmiş olgu sunuldu.

OLGU

Yirmi sekiz yaşındaki erkek hasta, yaklaşık 8 saat önce başlayan karın ağrısı, bulantı ve kusma şikayetleri ile acil servisimize başvurdu. Geçirilmiş önceki bir karın cerrahisi yoktu. Herhangi bir kalıtsal hastalık ve aile öyküsü yoktu. Başvuruda, normal vital bulguları vardı. Fizik muayenesinde karında distansiyon yaygın hassasiyet defans ve reboundu mevcuttu, barsak sesleri de hiperaktifti. Laboratuvar testleri Hg:12.8g/dL, WBC: 15700/mm³ idi. Ayakta düz karın grafisinde hiçbir subdiafragmatik serbest hava yoktu ve ince barsakta hava sıvı seviyeleri gösterildi (Şekil 1). Abdominal ultrasonografide ince barsak anslarının dilate olduğu ve peristaltizmin arttığı rapor edildi. Akut ince bağırsak tıkanıklığı tanısı konularak hasta ameliyata alındı. Yapılan batin eksplorasyonunda ileoçekal valfin 60 cm proksimalinde bir tıkanıklık ve proksimal barsak anslarının dilate olduğu görüldü. Tıkanıklığın ileumu

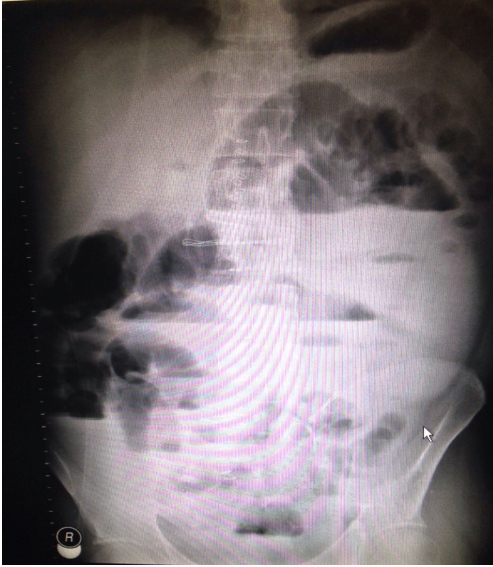
kendi etrafında torsiyone etmiş bir Meckel divertikülüne bağlı olduğu izlendi (Şekil 2). İleum detorsiyone edildi ve olaya neden olan Meckel Divertikülü rezeke edildi. Ameliyat sonrası iyileşme komplikasyonsuzdu ve hasta ameliyat sonrası üçüncü günde önerilerle taburcu edildi. Spesimenin histopatolojisi 3x2x1cm boyutlarında Meckel divertikülü olarak raporlandı.

TARTIŞMA

Meckel's divertikül nedeniyle bağırsak tıkanıklığı sıklıkla yetişkinde en yaygın görülür (1). Bağırsak tıkanmasına neden olabilen Meckel divertikülü için çeşitli mekanizmaların başlıcaları; volvulus, intususpsiyon, Littre fitiği, mesodivertiküler bant, divertikülite ikincil darlık ve Meckel's divertikülü lithiasisidir. Meckel divertikülü torsiyonu henüz tam olarak anlaşılabilir değildir. Bir teoriye göre Meckel divertikülündeki ülser ya da ektopik dokunun anormal peristaltik hareketi sonucu torsiyona neden olabilmektedir (4). Erişkin hastalarda semptomlar genellikle nonspesifik ve uzun soluklu olabilir ve tanıyı zorlaştırır. Meckel divertikülü komplikasyonlarından dolayı vakaların sadece %6'sına doğru teşhis konulabilmektedir (5). Karın ağrısının en önemli karakteristik özelliği periyodik intermitan olmasıdır. Bilgisayarlı Tomografi bağırsak tıkanıklığı tanısı için bildirilen ve %58-100 doğruluk oranı ile en duyarlı görüntüleme yöntemidir (6).

Ameliyat esnasında bağırsak ansları iskemi açısından kontrol edilmelidir. Transmural iskemi gelişmiş ise ince barsak segmentlerinin Meckel divertikülü ile birlikte rezeksiyonu gerekmektedir (7,8). Cerrahideki gecikme bağırsak nekrozu ve peritonit riski taşıyabildiğinden, ince barsak tıkanıklığı nedeni olarak Meckel divertikülü tanısı yapılar yapılmaz cerrahi tedavi uygulanmalıdır (9). Meckel divertikülü ince barsak tıkanıklığının

Şekil 1. Hava sıvı seviyeleri izlenen ayakta batın grafisi



- Tomikawa M, Taomoto J, Saku M, et al. A loop formation of meckels diverticulum; a case with obstruction of the ileum. Ulus Travma Acil Cerrahi Derg 2003;9(2):134-6.
- Blakeborough A, McWilliams RG, Raja U, et al. Pseudolipoma of inverted Meckel's diverticulum: clinical, radiological and pathological correlation. Eur Radiol. 1997;7(6):900-4.
- Bani-Hani KE, Shatnawi NJ. Meckel's diverticulum: comparison of incidental and symptomatic cases. World J Surg 2004;28:917-20.
- Marinis A, Yiallourou A, Samanides L, Dafnios N. Intussusception of the bowel in adults: a review. World J Gastroenterol 2009;15:407-11.
- Ito T, Sato K, Maekawa H, Sakurada M. Adult intussusception caused by an inverted Meckel diverticulum. Case Rep Gastroenterol. 2011;5(2):320-4.
- Sioka E, Christodoulidis G, Garoufalis G, Zacharoulis D. Adult intussusception due to inverted Meckel's diverticulum. World J Gastrointest Surg. 2011;3:123-7.
- Murruste M, Rajaste G, Kase K. Torsion of Meckel's diverticulum as a cause of small bowel obstruction: A case report. World J Gastrointest Surg 2014;6(10):204-7.
- Tekin A, Kucukkartallar T. Meckel divertikülünün nadir bir komplikasyonu: İleus. Firat Tıp Dergisi 2008;1;62-4.

nadir görülen bir nedeni olmasına rağmen akılda bulundurulması gerekir (10).

Bu nadir fakat önemli klinik tablo erişkin hastada Meckel divertikülüne bağlı ince barsak tıkanıklığı her yaşta görülebilir. Semptom ve bulgular genellikle nonspesifiktir. Meckel divertikülektomi ve/veya ilave barsak rezeksiyonu standart cerrahi tedavi seçeneğidir.

KAYNAKLAR

- Sharma RK, Jain VK. Emergency surgery for Meckel's diverticulum. World J Emerg Surg 2008;3:27.
- Whang EE, Ashley SW, Zinner MJ. Small intestine. In Schwartz's Principles of Surgery, Eighth edition. Edited by: Brunicaardi FC. McGraw-Hill. 2005:1043-4.

Şekil 2. İleumu kendi etrafında torsiyone etmiş bir Meckel divertikülü gösteren perioperatif görüntü

